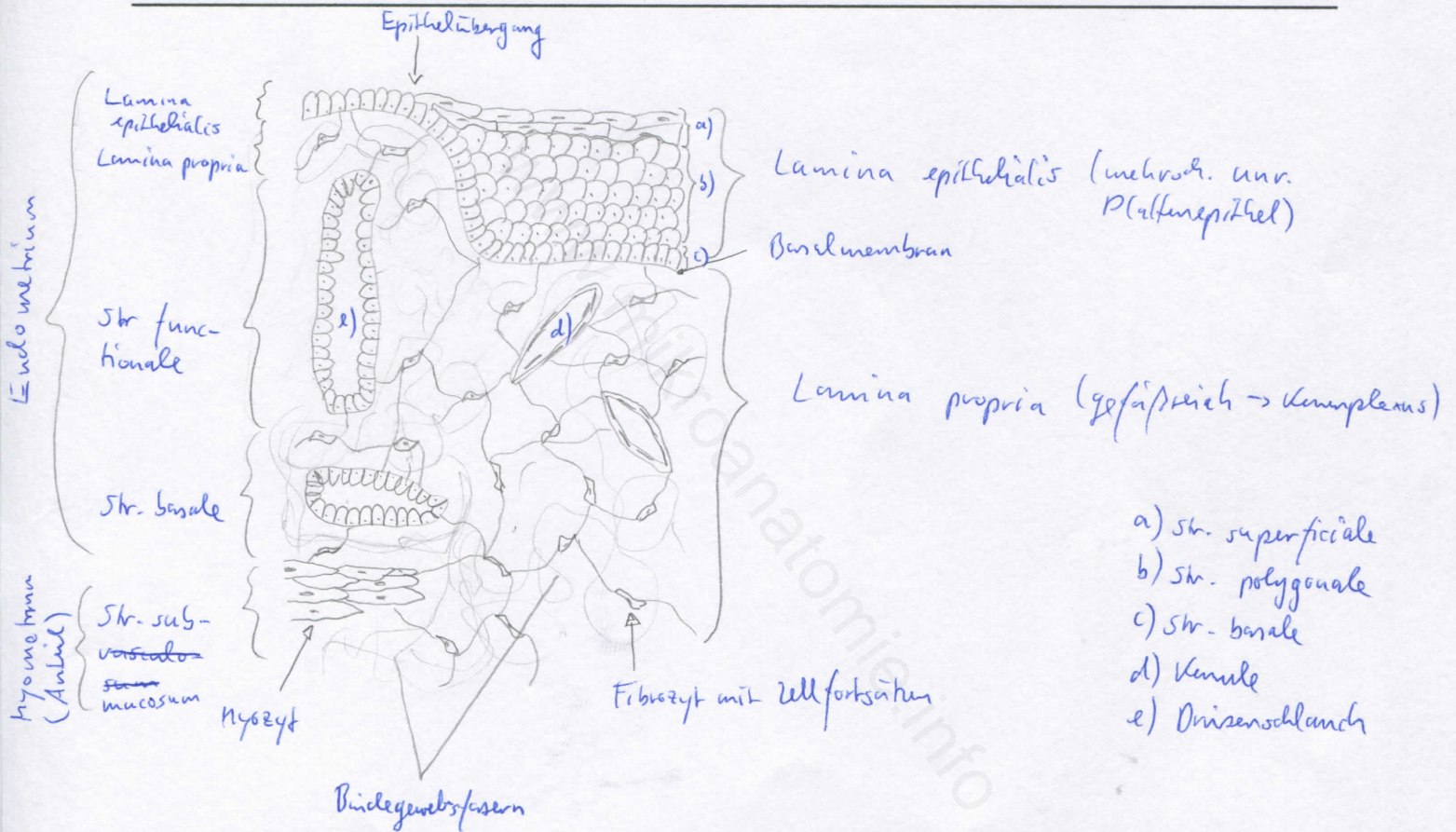
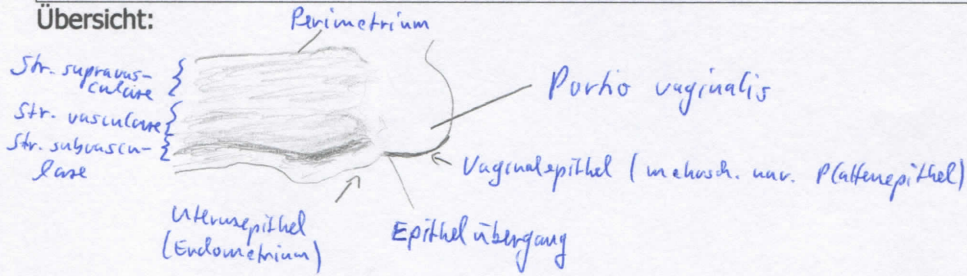


Diagnose: Uterus (Portio)	lfd. Nr.: 23
Färbung: Hämatoxylin - Eosin	
Schnitt: Parenchymschnitt	

Übersicht:



Begründung

<ul style="list-style-type: none"> - Übergang vom Endometrium auf die Schleimhaut der Vagina - Uterus: Schichtaufbau: Endo-, Myo- und Perimetrium - Endometrium: Epithel (1-schichtig, hochprismat.) + Lamina propria; Str. basale und Str. functionale (enthalten Drüsenschläuche, 1-schichtiges hochprismat. Epithel) - Myometrium: innere und äußere Längsschicht, mittlere Ringschicht - Perimetrium: Peritonealepithel + Subserosa (BG) 	<ul style="list-style-type: none"> - Vagina: Dreischichtbau mit Tunica mucosa, Tunica muscularis und Tunica adventitia - Tunica mucosa: mehrsch. unv. Plattenepithel mit Lamina propria (gefäßreich (Plexus), keine Drüsen) - Vaginalepithel ist glykogenreich (wirkt blass) und unterliegt zyklischen Veränderungen; Epithel mit Basalzellen, Parabasalzellen (Regenerationszellen), polygonalen Intermediärzellen (tiefe und oberflächliche), Superfizialzellen mit pyknotischen Kernen und Keratohyalin granula
-------------------------------------------------------------------------------------------------------------------------------------------------------------------------------------------------------------------------------------------------------------------------------------------------------------------------------------------------------------------------------------------------------------------------------------------------------------------------------------------------	-----------------------------------------------------------------------------------------------------------------------------------------------------------------------------------------------------------------------------------------------------------------------------------------------------------------------------------------------------------------------------------------------------------------------------------------------------------------------------------------------------------------------------------------------------

Differentialdiagnose(n): Uterus in Proliferations- oder Sekretionsphase, Vagina (dort jedoch jeweils nur eine der Epithelarten vorhanden)