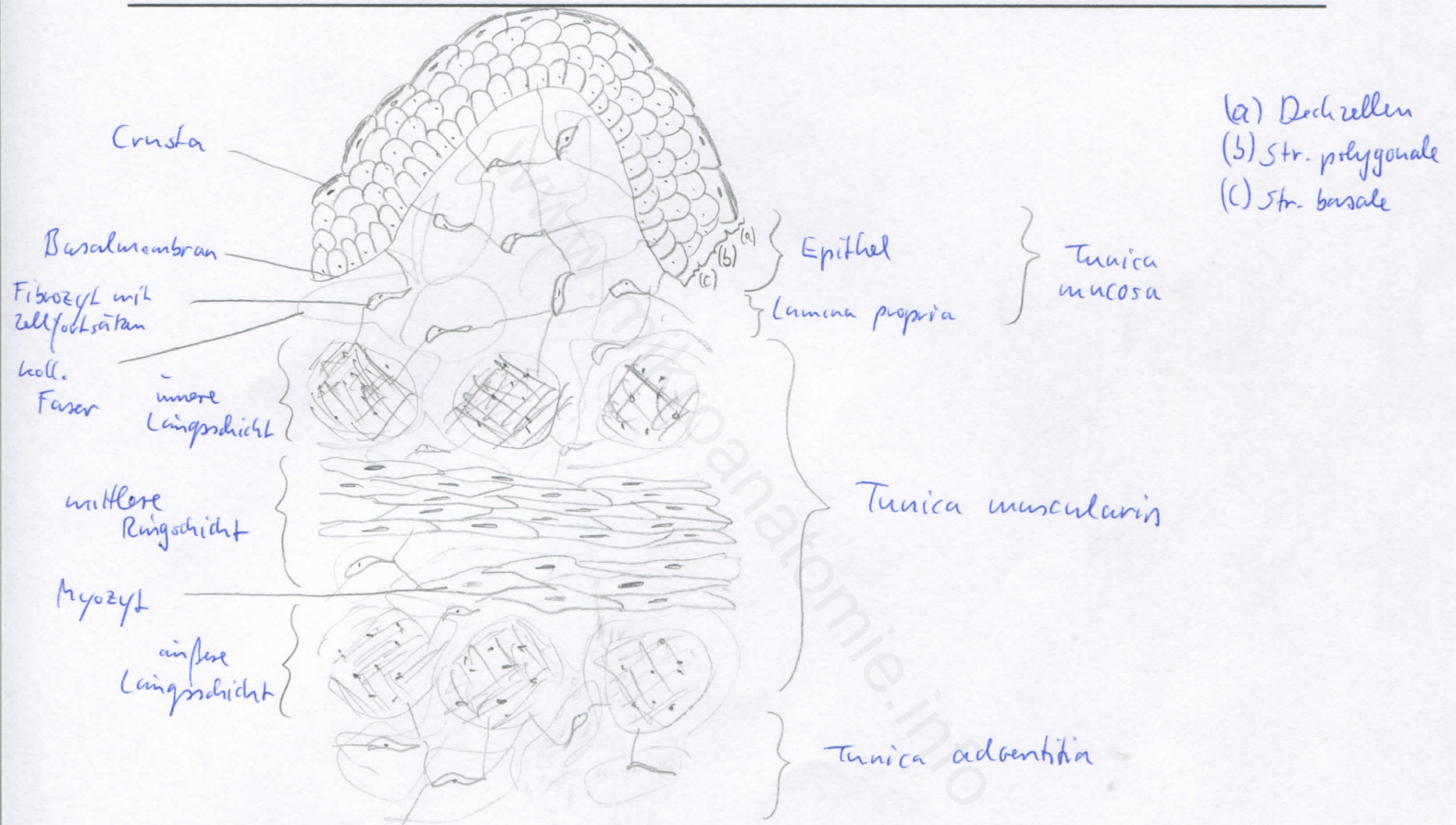
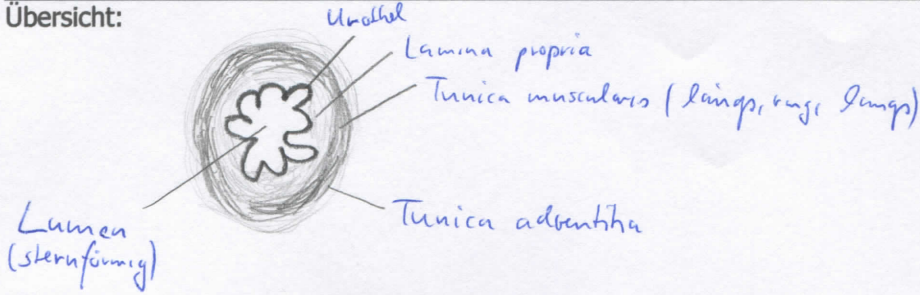


Diagnose: Ureter	lfd. Nr.: 12
Färbung: Hämatoxylin - Eosin	
Schnitt: quer	

Übersicht:



Begründung

<ul style="list-style-type: none"> <li>- sternförmiges Lumen</li> <li>- Schichtbau: Tunica mucosa, Tunica muscularis, Tunica adventitia</li> <li>- Tunica mucosa: Urothel + Lamina propria (breit angelegt), Querfalten (-&gt; sternförmiges Lumen)</li> <li>- Tunica muscularis (gl. Muskulatur): Str. longitudinale internum, circulare et longitudinale externum (nicht in Pars abdominalis); unregelmäßige Verteilung, unscharfe Abgrenzung</li> <li>- Tunica adventitia: lockeres Bindegewebe</li> </ul>	
---	--

Differentialdiagnose(n): Ductus deferens und Ösophagus (dort jedoch kein Urothel)