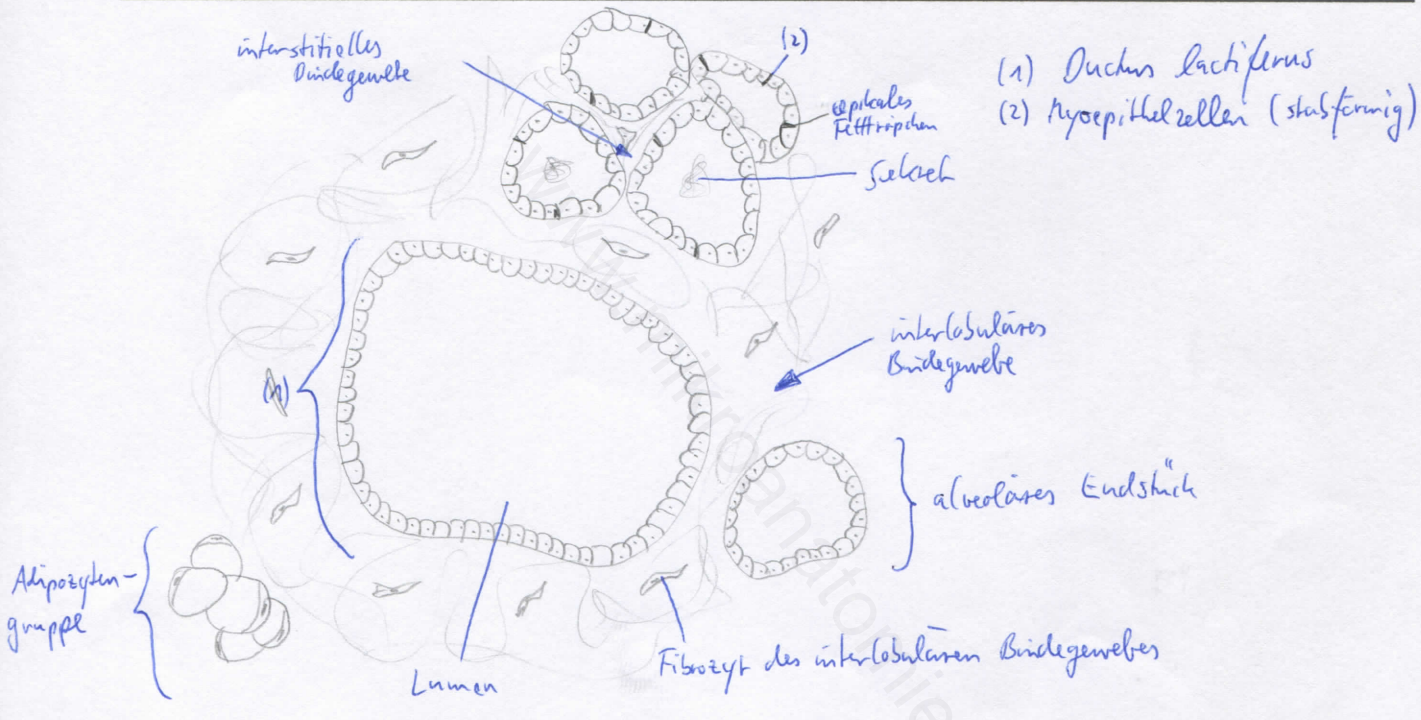
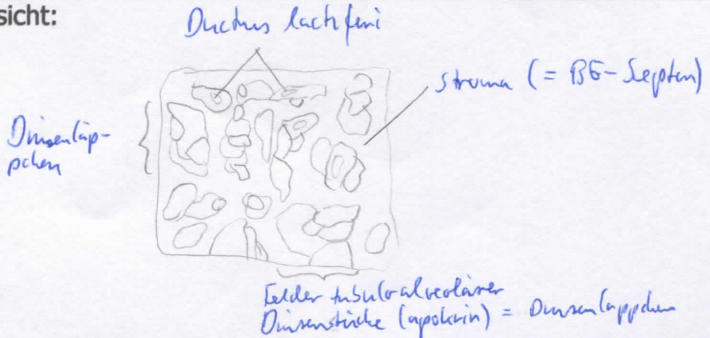


Diagnose: Glandula mammaria (laktierend)	lfd. Nr.: 05
Färbung: Hämaroxylin - Eosin	
Schnitt: Parenchymschnitt	

Übersicht:



Begründung

<ul style="list-style-type: none"> - Einteilung in Drüsenläppchen (Trennung durch Bindegewebssepten) - alveoläre Endstücke: umgeben von Basalmembran, großes Lumen, eng beieinander liegend, unterschiedlich hohe Drüsenzellen in den Endstücken, unterschiedliche Funktionszustände, apikale Fetttröpfchen in den Drüsenzellen, Myoepithelzellen um einschichtiges Alveolarepithel - Ductus lactifer mit großem Lumen - wenig Bindegewebe (interstitiell und interlobulär) - wenig Fettgewebe 	<ul style="list-style-type: none"> - tubulo-alveoläre Drüse mit apokriner Sekretion - Brustdrüse verändert sich zyklusabhängig (prämenstruell sprossen die Milchgänge und bilden sich im Intervall wieder zurück) - Mantelgewebe (zellreich) um Endstücke - 1- bis 2-schichtiges Epithel an Ductus lactiferus
---	---

Differentialdiagnose(n): Glandula thyroidea (dort jedoch Follikel), Prostata (dort jedoch glatte Muskulatur)