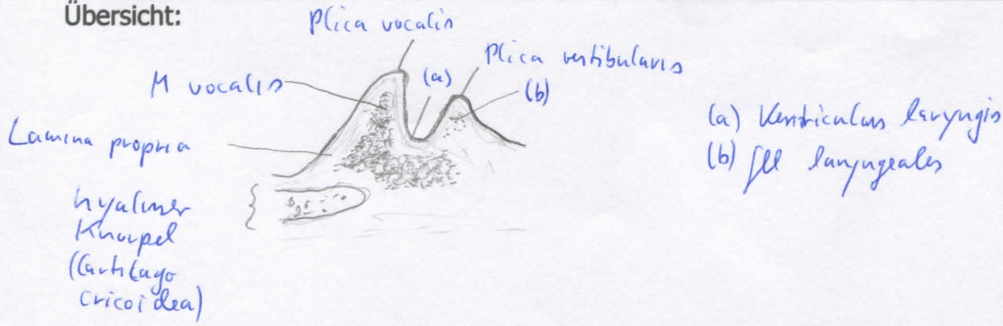
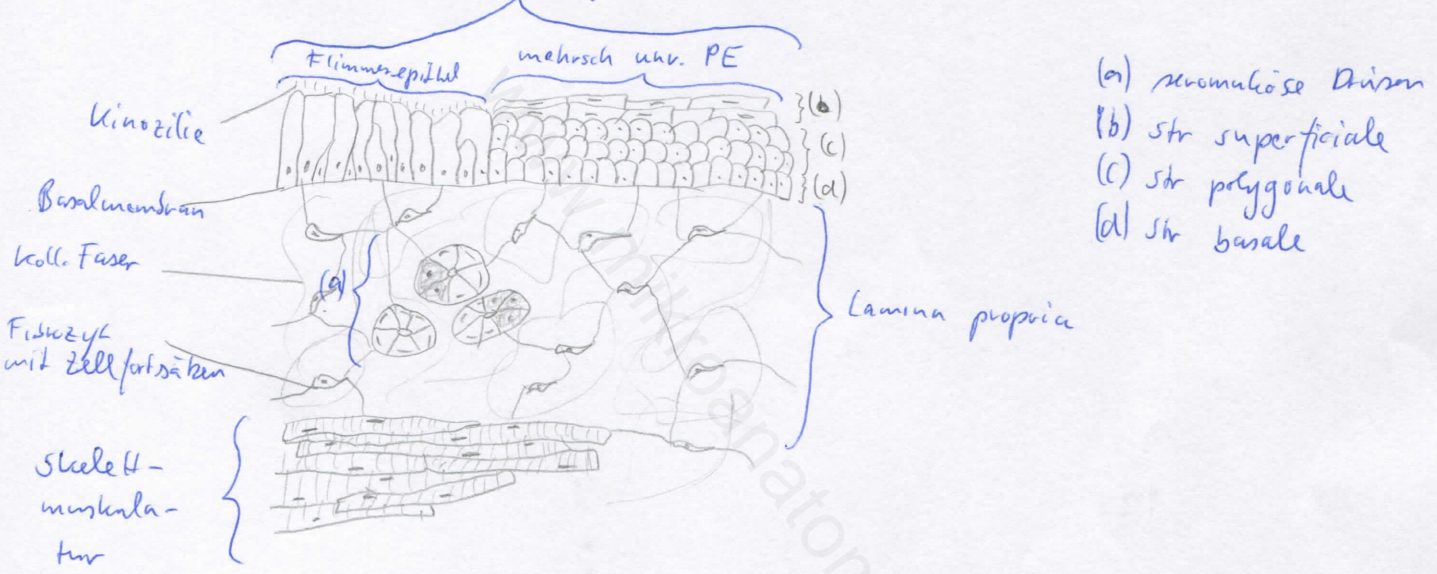


Diagnose: Larynx	lfd. Nr.: 08
Färbung: Hämatoxylin - Eosin	
Schnitt: frontal	

Übersicht:



Epithelübergang (einzigartiges Merkmal des Larynx)



Begründung

<ul style="list-style-type: none"> - Kehlkopf verbindet Pharynx mit Trachea - bestehend aus Kehlkopfskelett, Kehlkopfmuskeln und Bindegewebsapparat - Kehlkopfskelett: Gerüst aus Knorpeln (Schild-, Ringknorpel, Kehldeckel- und Stellknorpel) - Kehlkopfmuskel: quergestreift, Mm. cricothyroideus, cricoarytenoidei et arytenoideus - Bindegewebsapparat: Kehlkopfbänder und -membranen - in Lumen des Kehlkopfes wölben sich beide Taschenfalten (Plicae vestibulares) und darunter 	<ul style="list-style-type: none"> die beiden Stimmfalten (Plicae vestibulares) ^{vocalis} - in Stimmfalten: Lig. vocale (elast. Fasern) und M. vocalis; mehrsch. unv. Plattenepithel ^u - Taschenfalten: respiratorisches Epithel; seromuköse Drüsen in Lamina propria (Gl. laryngeales) - Ventriculus laryngis zw. Taschen- und Stimmfalte - hyaline Knorpelanschnitte in der Kehlkopfwand (verknöchern beim Mann, bei der Frau teilweise), umgeben von quergestreifter Muskulatur - Übergang von mehrsch. unv. PE auf Flimmerepithel
---	---

Differentialdiagnose(n): Pharynx, dort jedoch kein Aussackung (Ventriculus pharyngis) oder Falten (Plicae vocalis und vestibularis)